- Copyright - Il Pensiero Scientifico Editore downloaded by IP 18.189.2.122 Sun, 28 Apr 2024, 23:48:55

A CURA DI MATTEO BERTINI E GIANLUCA CAMPO

Onde T negative: la diagnosi per chi sa attendere

Marco Russo[1], Margherita Marzo[2], Giovanni Carlo Piccinni[1]

[1]*U.O.C. Cardiologia-UTIC, Ospedale Sacro Cuore di Gesù, Gallipoli (LE)*
[2]*Dipartimento di Medicina e Chirurgia di Accettazione e d'Urgenza - Pronto Soccorso, Gallipoli (LE)*

G Ital Cardiol 2023;24(6):423

DIAGNOSI ECG?

1. Onde T da memoria elettrica
2. Embolia polmonare acuta
3. Discendente anteriore subocclusa
4. Cardiomiopatia aritmogena del ventricolo destro

DESCRIZIONE DEL CASO

Uomo di 54 anni, fumatore, iperteso e dislipidemico, senza precedenti cardiologici di rilievo, ricoverato per toracoalgia aspecifica e dispnea da sforzo da alcuni giorni; all'ingresso parametri vitali, curva troponinica ed ecocardiogramma nella norma.

DESCRIZIONE DELL'ECG

Bradicardia sinusale, frequenza cardiaca 50 b/min. Asse QRS 50°. Intervallo PR 150 ms, QRS 110 ms con ritardo di conduzione intraventricolare aspecifico. Onde T negative V1-V3, isodifasiche D1 e aVL. QT nei limiti (440 ms, QTc secondo Bazett 400 ms).

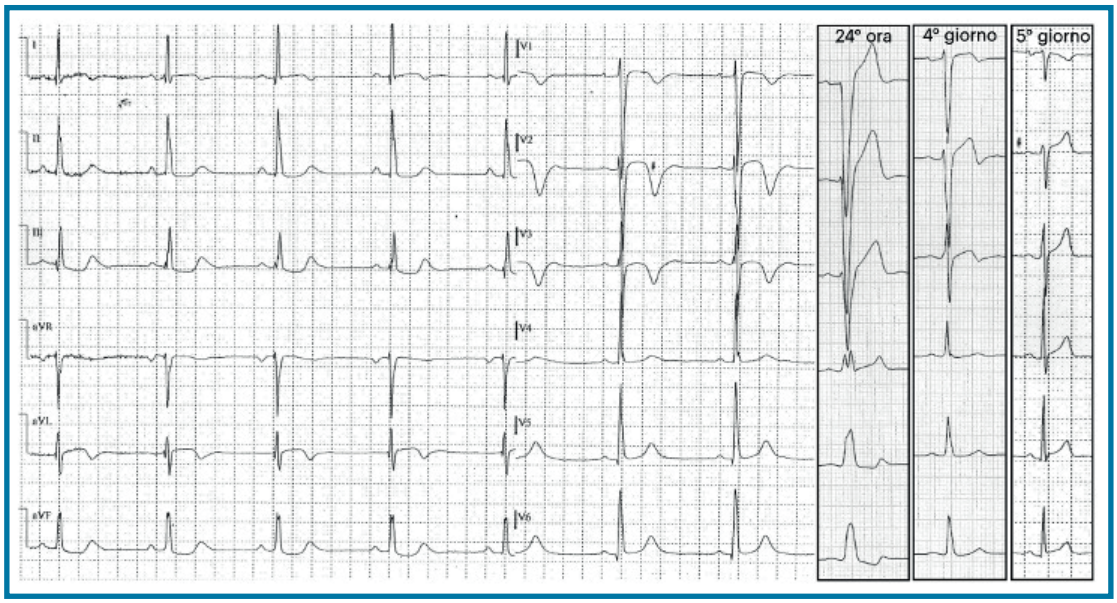

DISCUSSIONE

Il secondo giorno di ricovero si rileva la comparsa di blocco di branca sinistra completo che perdura per circa 24 h; il successivo studio coronarografico non evidenzia stenosi coronariche e le alterazioni della ripolarizzazione regrediscono progressivamente entro il quinto giorno. L'ECG d'esordio depone pertanto per **onde T negative da memoria elettrica**, condizione benigna e transitoria caratterizzata da alterata ripolarizzazione ventricolare rilevabile al termine di un periodo con anomala depolarizzazione; il tempo di normalizzazione ECG è proporzionale alla durata di tale periodo. La causa più frequente è la stimolazione ventricolare elettroindotta da pacemaker, più rare risultano la preeccitazione ventricolare, la tachicardia ventricolare e il blocco di branca sinistra. In presenza di onde T negative in V1-V3, in soggetto sopra i 14 anni, è necessario inoltre porre in diagnosi differenziale: ischemia, embolia polmonare acuta e cardiomiopatia aritmogena del ventricolo destro.

© 2023 Il Pensiero Scientifico Editore
e-mail: dr.marcorusso@gmail.com